

Cuando el demonio se aburre...mata moscas con el rabo.

Por el Dr. Claudio Albisu

Hace cinco años, cuando me jubilé, el doctor Paco Echeverría me propuso preparar veinte cráneos y veinte mandíbulas con lesiones óseas significativas de patologías odontológicas más frecuentes; asociarlas con su clínica, y de esta manera dar un seminario a los alumnos de 5º de medicina de nuestra facultad. La idea me pareció muy interesante y positiva, pues los alumnos de esta manera podrían aprender en una hora lo que a mí me costó unos años.

En Aranzadi tenemos una osteoteca bastante completa y ese verano me pasé las mañanas seleccionando los casos. Ningún problema, todo limpio, claro y disfrutando. No soy playero.

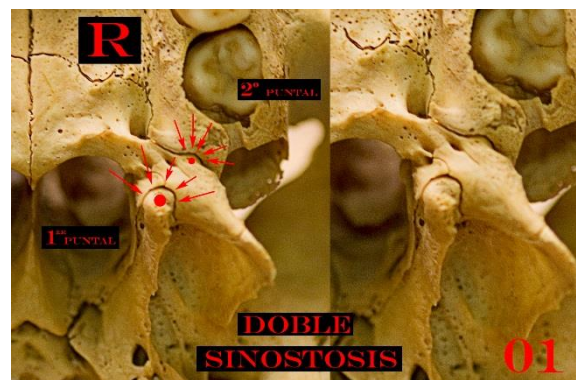
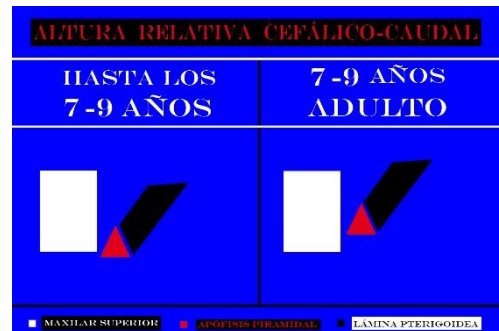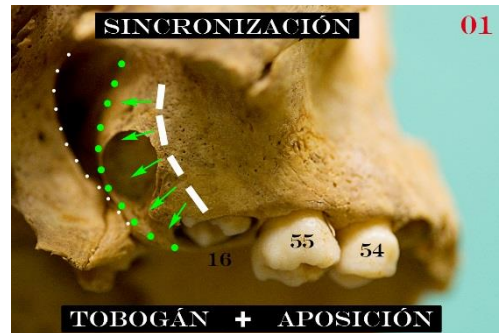
Las piezas óseas en su mayoría proceden de la iglesia de Markinez (Álava), cuya cronología es variable desde la Edad Media hasta el siglo XVIII. Dada la gran mortalidad de infantiles en esa época, por primera vez en mi vida, pude tener en mis manos cráneos de infantiles de distintas edades.

Como soy curioso patológico, lo primero que me llamó la atención es ver la mecánica eruptiva de los molares superiores de primera mano y documentarlo.

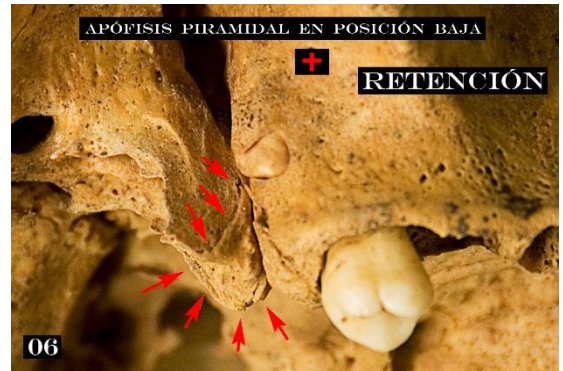
De segundas, al enfocar esta documentación (fotos) desde el punto de vista de la **cuarta dimensión** (tiempo-versus-crecimiento), observé que la Apófisis Piramidal del Hueso Palatino que en los infantiles estaba en posición **más baja** que la Apófisis Maxilar, en los adultos (incluidos los desdentados) estaba en posición **más alta** en sentido cefálico-caudal.

Hasta aquí todo normal y rutinario, pero siguiendo mi curiosidad y documentando las **retenciones** de los cordales superiores, observo en estos casos que la Apófisis Piramidal está en posición **baja** respecto de la Apófisis Maxilar.

Bingo, al aplicar **mi visión dinámica, concepto de choque** (**Morfología del Cordal Inferior. Las Líneas Negras**) la explicación es sencilla . **Doble sinóstosis intrusiva**.

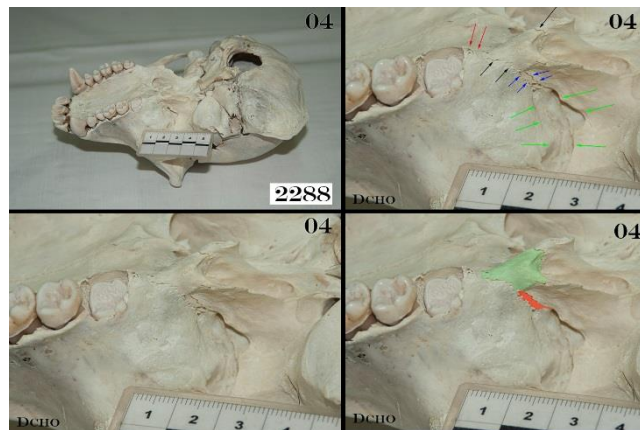


El Esfenoides (la Lámina interna Pterigoidea) ``frena`` el crecimiento de la Apófisis Maxilar por **compresión** (igual que en el siglo pasado se frenaba el crecimiento de los pies de las niñas en China, o se deformaba el cráneo en las culturas primitivas) y **determina la retención del cordal**.



La sala de la osteoteca donde estoy haciendo el trabajo está plagada de cráneos de herbívoros. Una mañana mientras hacía fotos de los cráneos para la facultad, se me ocurrió descolgar uno y ver cómo era el Hueso Palatino en los cuadrúpedos. Nada que ver. Estos tienen **la base del cráneo plana**, a la apófisis maxilar le **sobra espacio, no hay enfrenamiento** y cumple la **función de tirante** de las fuerzas masticatorias. Vamos todo lo contrario que en el hombre. Se me encendió la bombilla y llegué a casa eufórico. El Hueso Palatino era la clave que completaba (faltaba por descubrir) y explicaba las modificaciones de la base del cráneo de los homínidos por el paso a la bipedestación.

La idea era muy buena, pero había que rematarla. Si venimos por evolución de los chimpancés, y estos caminan con los nudillos (Knuckle-Walker), lo lógico es que su base del cráneo tenga unas alteraciones morfológicas intermedias. Dicho y hecho. **Como siempre**, ``papá`` **Paco** me hace las gestiones para acceder al Museo Anatómico de la Facultad de Medicina de Valladolid donde está la colección de Primates más grande de España. Cuchillo en los dientes y para Valladolid. *Pan troglodytes troglodytes* **número de catálogo 2288**: tiene las **alteraciones intermedias** que buscaba. Cordal incluido, apófisis piramidal en posición baja, etc.



La materia oscura (la gravedad .La 5ª dimensión) es responsable de parte de las alteraciones morfológicas de la base del cráneo de los homínidos.

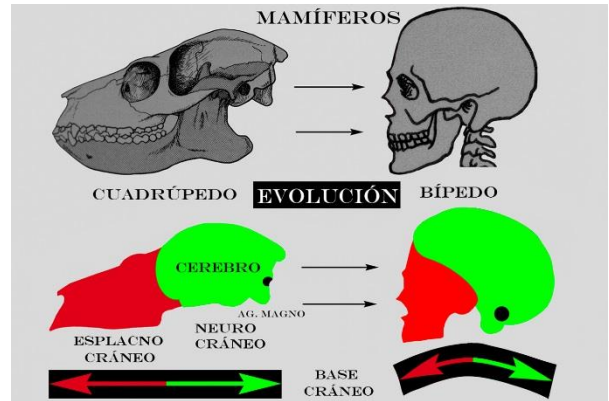
Si nos metemos en **evolución** (en el libro está mejor explicado) con **la gravedad solo**, no se explica nuestra deriva evolutiva. Para el profano y de una manera muy sencilla y entendible: El chimpancé sufre una reducción cromosómica (los chimpancés 24 pares de cromosomas y nosotros 23 pares). El **par nuestro 2**, es el 2 y 3 del chimpancé pegados. **Ya no hay vuelta atrás**. El nuevo cerebro crece y crece (**crecimiento**) y su **gen del habla FOXP2** sufre una mutación (se le bailan dos aminoácidos) dando un gen del habla con más vocabulario (**cultura**: habla, fuego, escritura, etc.). Hay también más cosas en la organización cerebral, pero las omitimos pues nos perderíamos.

Resumiendo: estas mutaciones más la bipedestación nos pasan de un Mundo Brana de 4 dimensiones a un Mundo Brana de 5 dimensiones en el que **la cultura es el motor evolutivo** y produce **modificaciones morfológicas** en nuestro organismo.

Momento actual: en estos momentos la **CULTURA** (sistema CRISPR) nos permite ser el único ser vivo que puede producir **modificaciones genómicas** en su propio organismo. Es decir, estamos en el **horizonte de sucesos** de pasar a un Mundo Brana de 6 dimensiones y ser una nueva especie: el *homo genómicus*.

Reflexión: el **buen** uso o el **mal** uso de esta EDICIÓN GENÉTICA nos conducirán a la **Arcadia** o a nuestra **desaparición** como especie.

La aplicación clínica de este trabajo (retención del cordal superior por motivos evolutivos) la expongo en Sevilla en la Facultad de Odontología y les alucina. Me animan a publicarla en una revista internacional que como las alubias tiene todos los sacramentos (factor de impacto, etc.), fracaso y disgusto gordo. Lo malo no es el rechazo sino el motivo. **La mayor** es que en el trabajo doy por hecho que el paso a la bipedestación produce tres alteraciones fundamentales en la base del cráneo: **disminución de espacio** en sentido antero-posterior, la base del cráneo **se comba hacia arriba (introso-basilar)** y la **progresividad** hacia adelante del Foramen Magnum para equilibrar el cráneo a la **materia oscura (gravedad)** a medida que aumenta la verticalidad de la locomoción.



Esto al revisor le parece a día de hoy una idea más que discutible. En *Román paladino* equivale a que **te echen el trabajo para atrás porque das por sentado a día de hoy que la tierra es redonda.** Para más **I.N.R.I.** el muchacho me habla de **OTRAS especies** de homínidos como el *Homo Neandertalensis*, cuando hace tiempo que la secuenciación del ADN antiguo dice claramente que somos de la **misma especie** y los europeos somos portadores de genes neandertales. **No es un despiste.** Los **dogmáticos** no tienen capacidad de autocrítica y si encima son **atrevidos** (hablan de lo que no tienen estudios). Pues eso, peligrosísimos. Una **PERLA** de las tuyas por no aburrir. **Miguelón** (cráneo V de Atapuerca). Primer caso de un homínido muerto por una infección dental. El mismo día de su presentación mundial en KUTXA ESPACIO de San Sebastián se le dijo que Miguelón presenta una nosología osteológica formativa benigna (osteoma osteoide) y los flemones son una nosología infecciosa (OSTEOLÍCA) y que de eso no se muere nadie. A día de hoy en Burgos siguen sin corregir con la misma matraca.

Cambiamos de tercio. Como se me comunicó con casi tres meses de retraso el rechazo de mi publicación, tuve que redactar e imprimir el libro en 20 días para proteger la propiedad intelectual de mi investigación. Os animo a leerlo, está redactado de una manera sencilla, entendible y documentado con profusión de fotos y esquemas explicativos. Puede asustar un poco eso de los Mundos Brana de distintas dimensiones, pero es sencillísimo. Ya Platón en su "Alegoría de la caverna" hablaba de los mundos de distintas dimensiones y ahora es lo mismo, le llaman la "teoría de las cuerdas". Los bordes (horizonte de sucesos) de los agujeros negros del espacio marcan cuando "caes" en ellos el paso a sucesivos Mundos Brana de distintas dimensiones.